蛍光気管支内視鏡導入

本院では平成１９年１２月に高画質蛍光気管支内視鏡を導入しました。蛍光観察法を用いることによって、従来の白色光のみの観察では発見が難しい微細な変化を捕らえることが容易となります。

肺癌は病期が進むほど治療成績が悪くなる傾向にあり、早期発見が重要です。肺野の肺癌については胸部CTが早期発見に有用ですが、中枢の気管支粘膜に発生した早期肺癌は従来の内視鏡に採用されている白色光照明では正常な粘膜との見分けがつきにくく、発見が困難でした。蛍光観察により正常粘膜と異常な粘膜との違いが今までより明瞭になり、診断の精度向上が可能となります。末梢の肺癌でも、気管支に沿って中枢部に進展してくるタイプでは進展範囲の確認が容易になり、手術適応の判断や治療効果の判定にも有用です。

血痰の症状が続く喫煙者の方は他の人に比べて中枢の肺癌がある可能性が高く、検査をお受けになることをお勧めします。

↑
従来の白色光による画像

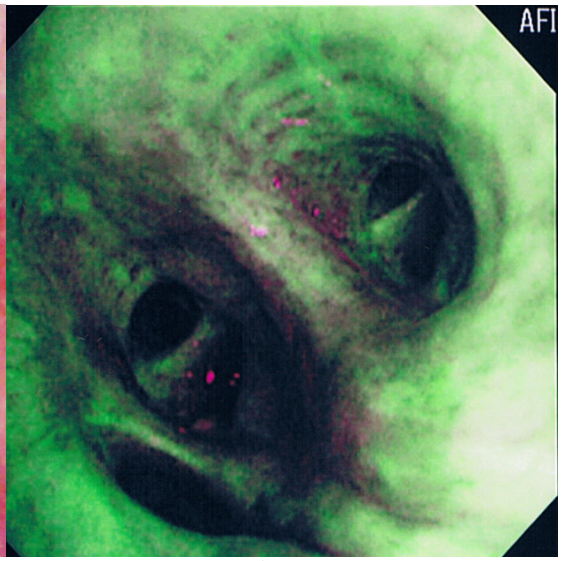

↑
蛍光観察法を用いた画像（ピンク色に輝いている点々が異常な部分）